

## أذيّات أوتار الكفّة المدوّرة Rotator Cuff Injuries

**كثيرٌ الشُّيوع** في تدبير آلام الكتفِ حقنُ السنتيروئيدات القشريّة مديدة الفاعليّة موضعياً تحت الأخرم الـ *Subacromial Injection*. لكنّ غالباً ما يكونُ هذا الإجراء غيرِ كافٍ، وفي أحيانٍ كثيرةٍ مُضراً في المسيرة الإمراسيّة لمُسبباتِ الألم. **وتبقى الجراحةُ** بكلِّ ألوانِ طيفها (من تصنيع الأخرم الـ *Acromioplasty*، إلى استئصال الكيسية المصليّة تحت الأخرم الـ *Subacromial Bursectomy*، إلى تنضير التّمزّق الـ *Debridement of Site Injury*، إلى إعادة زرع الوتر الـ *Tendon Reinsertion* على عظم العضد، أو اجتماع حزمةٍ ممّا سبق) الحلُّ الأمثلُ للآلام الكتف المزمّنة.

### ملاحظة هامّة:



شاهد طريقة حقن الكورتيزون في تدبير ألم الكتف على الرابط التالي:

### "علاج التهاب الكيسية المصليّة تحت الأخرم وأو التهاب أوتار الكفّة المدوّرة بحقن الكورتيزون" *Subacromial Bursitis, Rotator Cuff Tendonitis*

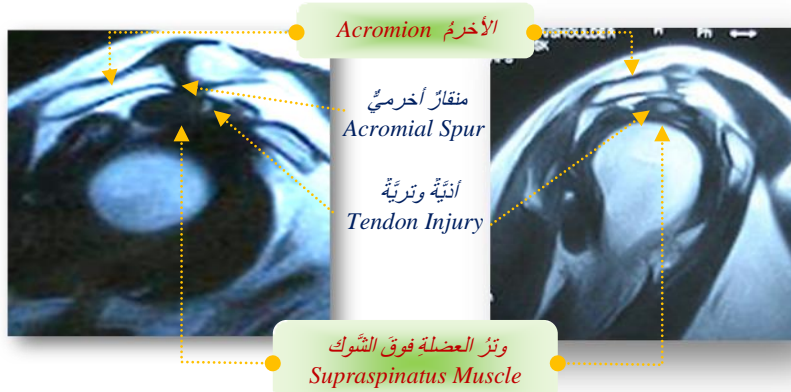
سيتمُّ تباعاً عرضُ ثلاثِ حالاتٍ سريريّةٍ لألمٍ كتفٍ مزمن؛ في الأولى نجدُ إصراراً غيرَ مبرّرٍ على حقن السنتيروئيدات موضعياً، وفي الثّانية والثّالثة تأكيداً محقّقاً على ضرورة الجراحة الباكرة.

### الحالة السريريّة الأولى:

راجع السنيّد م. ع، في منتصف العقد الرابع من العمر، يشكو ألمٍ وعجزٍ وظيفيٍّ شبه تامٍّ في الكتف الأيمن. البداية تعود لعامٍ ونصف تقريباً. تعدّد الأطباء وتكرّرت محاولات حقن السنتيروئيدات القشريّة موضعياً (ثلاث محاولات) دون الحصول على نتيجة إيجابية. كان مدى الحركة المنفصلة الـ *Passive Movement* للكتف الأيمن طبيعياً ومماثلاً لنظيره الأيسر. أمّا الحركة الفاعلة الـ *Active movement* فبدت محدودةً جدّاً في كلِّ الاتجاهات؛ ربّما بسبب الألم.

أظهر التّصويرُ بالرّنين المغناطيسيّ الموجودات التّالية؛ انظر الشّكل (1).

تمزّق هامٌّ في وتر العضلة فوق الشوك الـ *Supraspinatus Muscle* عند ارتكازه على الحديبة الكبيرة الـ *Greater Tubercle*؛  
تنكّس المفصل الأخرميّ- التّرقويّ الـ *Acromio-Clavicular Joint* مع وجود مهمازٍ عظميٍّ أخرميٍّ ضاغطٍ على وتر العضلة فوق الشوك.



الشّكل (1- b)

الشّكل (1- a)

**الشكل (1)**  
**تصوير بالرنين المغناطيسي للكتف الأيمن**  
**MRI, Right Shoulder**

**الشكل (1- a):** لاحظ منطقة زائدة الإشارة في الزمن الثاني (T2) في وتر العضلة فوق الشوك الـ *Supraspinatus Musclev* تشير إلى وجود حدثية التهابية هامة في وتر العضلة.  
**الشكل (2- b):** لاحظ المهماز العظمي الأخرمي الـ *Acromial Spur* الضاغط على وتر العضلة فوق الشوك. توجد مناطق عالية الإشارة في وترى العضلة فوق الشوك والعضلة تحت الشوك الـ *Infraspinatus Muscle*.

هدف العمل الجراحي إلى:

✚ تصنيع الأخرم الـ *Acromioplasty*؛

✚ استئصال الكيسة المصلية تحت الأخرم الـ *Subacromial Bursectomy*؛

✚ استئصال الأنسجة المتليفة وإعادة زرع وتر العضلة فوق الشوك على الحديبة الكبيرة لرأس العضد.

أكد الكشفي الجراحي الموجودات الشعاعية وكان ملاحظاً شدة التليّف عند ارتكاز وتر العضلة فوق الشوك على الحديبة الكبيرة؛ ربّما لقدم الإصابة، أو لتعدّد محاولات حقن الستيروئيد القشري في المنطقة، وربّما للإثنين معاً.

تميّزت المرحلة التالية للعمل الجراحي بظهور حثل ودي انعكاسي بعد شهر من الجراحة. تمّ تدبيره بصورة باكرة وفاعلية. وإليك ملخصاً مصوراً عن الوضع السريري بعد عشرة أشهر من العمل الجراحي (في آخر زيارة للمريض)؛ **انظر الشكل (2).**



**الشكل (2- a)**



**الشكل (2- b)**



**الشكل (2- c)**

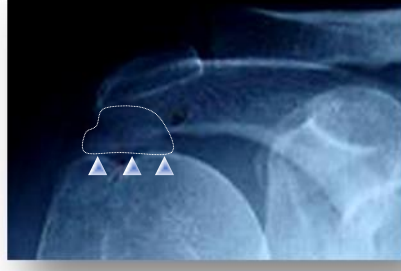**الشكل (2)**  
**مشاهدات بعد عشرة أشهر من العمل الجراحي**  
**10- Month Post- Operative Views**

**الشكل (2- a):** تبيعد كامل للطرف الأيمن دون ألم. قارن مع الطرف الأيسر الطبيعي (غياب القوس المؤلمة، تبيعد تام فاعل).  
**الشكل (2- b):** بعد عشرة أشهر من العمل الجراحي، وصل المريض بيده اليمنى إلى خلف العنق (الثقرة).  
**الشكل (2- c):** بعد عشرة أشهر من العمل الجراحي، أمكن لظهر اليد اليمنى ملامسة القطن وأسفل العمود الظهري.

**الحالة السريرية الثانية:**

منذ أكثر من عام، وربّهُ المنزل السيدة هـ. ن، في العقد الخامس من عمرها، تشكو من ألمٍ وعجزٍ وظيفيٍ شبه تامٍ في كتفها الأيمن. مازال الكتف الأيمن محتفظاً بمجال حركةٍ منفعلٍ طبيعيٍ. أمّا التحريك الفاعلُ فمؤلمٌ بشدةٍ. اكتفتِ المريضةُ بخمسين درجةً في التبيعد، ومثلها تقريباً في العطف. أظهر الفحص السريري وجود كتلةٍ ورميةٍ قديمة على الوجه الوحشي للكتف الأيمن. أظهرت الصورة الشعاعية البسيطة للكتف الأيمن وجود التهاب الوتر المتكليس العضلة فوق الشوك؛ **انظر الشكل (3).** بالمقابل، أظهر التصوير بالرنين المغناطيسي الـ *MRI* للكتف الأيمن

منطقة زائدة الإشارة في الزّمن الثّاني في وتر العضلة فوق الشّوك. أيضاً، ظهرت الكتلة شحميّة الكثافة الشعاعيّة على الوجه الخارجيّ للكتف الأيمن. بدأ الورم غير محاط بمحفظة تشريحيّة.



### الشّكل (3)

صورة شعاعيّة بسيطة قبل الجراحة، الكتف الأيمن  
Pre- Operative X- Ray- Right Shoulder

تُشير رؤوس الأسهم إلى تكليس واسع في وتر العضلة فوق الشّوك.

هدفت العمل الجراحيّ إلى:

- ✚ استئصال الورم الشّحمي؛
- ✚ تصنيع الأخرم؛
- ✚ استئصال الكيسة المصليّة تحت الأخرم؛
- ✚ استئصال التّكليس الوترّي لوتر العضلة فوق الشّوك؛
- ✚ تدبير تمزّق وتر العضلة فوق الشّوك (تنضير الثّقب وخباطة مباشرة).

أكدّ الكشف الجراحيّ الموجودات الشعاعيّة جميعها فيما خلا الورم الشّحمي؛ فقد كان هذا الأخير محاطاً بشكلٍ كاملٍ وجليّ بمحفظته التّشريحيّة. وأمّا التّطوّرات ما بعد العمل الجراحيّ فقد سجلّتها لكم صوراً خلال الزيارة الأخيرة للمريضة، انظر الشّكل (4).



الشّكل (4- c)



الشّكل (4- b)



الشّكل (4- a)

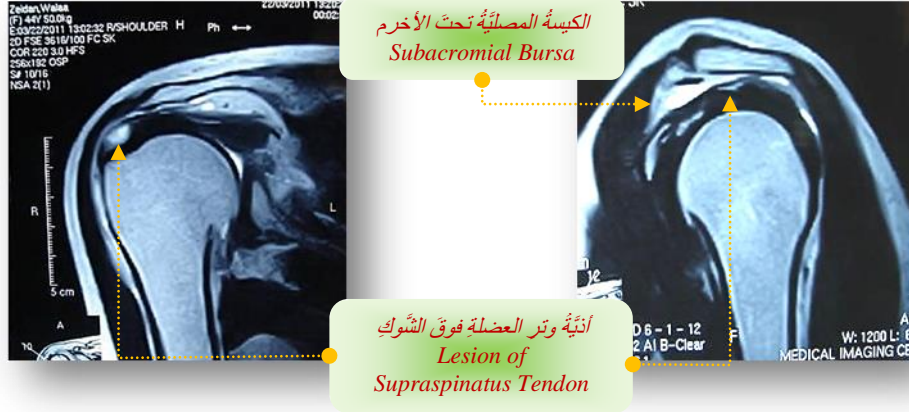### الشّكل (4)

مشاهدات بعد ثلاثة شهور من العمل الجراحيّ  
3- Month Post- Operative Views

- الشّكل (4- a): تبيد الطرفين العلويين بشكل متناظر دون ألم؛ بزوايا قائمة. الطرف الأيمن هو موضوع العمل الجراحيّ.
- الشّكل (4- b): بعد ثلاثة شهور من العمل الجراحيّ، أمكن تبيد الطرف العلوي دون ألم بزوايا مستقيمة وبشكل يُناظر الطرف السليم.
- الشّكل (4- c): بعد ثلاثة شهور من العمل الجراحيّ، استطاعت المريضة دون عناء وضع اليد خلف عنقها.

## الحالة السريرية الثالثة:

مرضتنا رياضية بامتياز، عالية النشاط الفيزيائي. بدأت الشكاية منذ ثلاث سنوات بألم في كتفها الأيمن. كان الألم مُحتملاً في البداية. ثم أصبح مُبرحاً لا يُطاق في الأشهر الأربعة الأخيرة، كاحاً للحركة ومانعاً للنوم. أظهر تصوير الكتف الأيمن بالرنين المغناطيسي التهاباً في الكيسة تحت الأخرم، تميزاً تاماً في وتر العضلة فوق الشوك، تميزاً أفقياً يتوسط طبقات وتر العضلة تحت الشوك، التهاب الوتر الطويل للعضلة ثنائية الرؤوس العضدية؛ انظر الشكل (5).



الشكل (5- b)

الشكل (5- a)

### الشكل (5)

تصوير بالرنين المغناطيسي قبل العمل الجراحي- الكتف الأيمن  
Pre- Operative MRI- Right Shoulder

الشكل (5- a): التهاب الكيسة المصلية تحت الأخرم، لاحظ وجود سوية سائلة -غازية في الكيسة. لاحظ أيضاً وجود إشارة عالية في الرمن الثاني في مستوى أوتار الكفة المدورة.

الشكل (5- b): لاحظ وجود إشارة عالية في وتر العضلة فوق الشوك مما يشير إلى أذيته الكبيرة.

أكد الكشف الجراحي الموجودات الشعاعية. أما العمل الجراحي نفسه فكان كالآتي:

- 1- استئصال الكيسة المصلية تحت الأخرم، وكانت أشلاء ممزقة؛
- 2- تصنيع الأخرم؛
- 3- تنضير التمزق في وتر العضلة فوق الشوك وقد بدأ متأز بشدة. نَم بعدها تحرير الوتر بشكلٍ مناسبٍ لإعادة زراعته على الحذبة الكبيرة للعضد؛
- 4- خياطة عمودية بالنسبة لألياف وتر العضلة تحت الشوك لربط وإيثاق طبقات الوتر بعضها ببعض؛
- 5- بدا الوتر الطويل للعضلة ذات الرأسين سليماً فترك في المكان.

المتابعة بعد العمل الجراحي أظهرها لكم توثيقاً بالصور؛ انظر الشكل (6).



### الشكل (6)

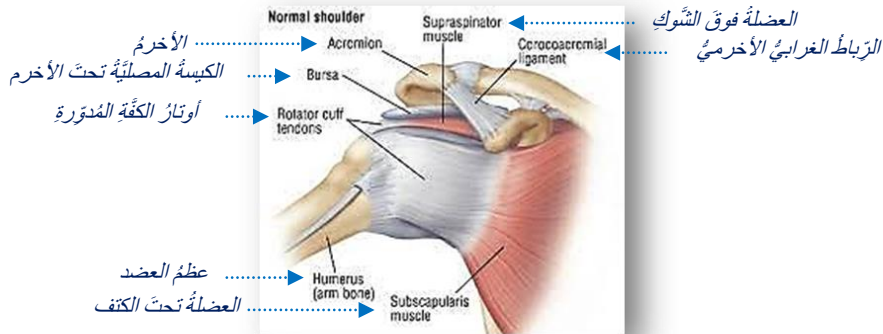
مشاهدات بعد 6 أشهر من العمل الجراحي

6- Month Post- Operative Views

بعد أكثر من 6 أشهر على العمل الجراحي، يتمتع الكتف الأيمن بسعة حركة طبيعية مقارنة مع الكتف الأيسر السليم أساساً.

### المناقشة:

عند التحريك الفاعل للكتف، تجهذ العضلات المشكّلة للكفة المدوّرة الـ *Rotator Cuff Muscles* في تحقيق الثبات الضروري للمفصل العنابي-العنابي الـ *Glenohumeral Joint*. والعضلات هذه في مسيرتها بين المنشأ والمرتکز تجتاز نفقاً عظماً في غالبية، ليقياً في جزء منه. ففي الأعلى، هناك الناتئ الأخرمي الـ *Acromial Process* والرباط الغرابي-الأخرمي الـ *Coracoacromial Ligament*. وفي الأسفل، نجد رأس العضد الـ *Humeral Head* والحافة العلوية للتجويف العنابي الـ *Glenoid Cavity*. أمّا المحفظة المفصليّة العلويّة لمفصل الكتف فتلتحم صميمياً مع كتلة الأوتار وتشكّل معها وحدة تشريحيّة حقيقيّة؛ انظر الشكل (7).



### الشكل (7)

أوتار الكفة المدوّرة - منظر أمامي

Rotator Cuff Tendons - Anterior View

تعمل المحفظة المفصليّة العلويّة لمفصل الكتف، مُستفيدة من ملاسة السطح الغضروفي لرأس العضد وكرويته، على تأمين انزلاق سهل لكتلة أوتار الكفة المدوّرة على رأس العضد. بشكل مُخالف لذلك، لا يمكن تحقيق عمليّة انزلاق غير راضية لتلك الأوتار في الأعلى دون وجود الكيسة المصليّة تحت الأخرم الـ *Subacromial Bursa*.

كتلة الأوتار مع الكيسة المصليّة تحت الأخرم تملأ تماماً الحيّز بين الأخرم ورأس العضد وذلك في حالة الأحرمة لمفصل الكتف. وأمّا عند الحركة، فتعمل الكيسة المصليّة تحت الأخرم مع الحركيّة التسيّية لرأس

العضد على امتصاص الجهود الحركية الواقعة على بنية الأوتار. هذا التناغم هو ما يمنح مفصل الكتف تلك المرونة التي طالما أمتدح بها.

يحدث الألم إما باختلال التوازن الحجمي القائم بين **الفضاء** الذي يوفره النفق العظمي- الليفي (الثاني الأخرمي، الرباط الغرابي الأخرمي، رأس العضد والحافة العلوية للتجويف العنابي) من جهة، و**الحجم** العائد لشاغلي هذا الفضاء (أوتار الكفة المدورة والكيسه المصلية تحت الأخرم) من جهة أخرى. وإما بزيادة الإجهاد بمقدار يفوق قدرة القوى الماصة العاملة على تخميده (الكيسه المصلية تحت الأخرم والحركية السببية لرأس العضد). وقد يحدث الألم لاجتماع الأمرين أحياناً، وهو الغالب.

**في الحالات الصرفة**، عند سلامة كافة البنى التشريحية في المنطقة، وتحقق النسبة والتناسب الحجمي فيما بينها، يمكن رد السببية في ألم الكتف إلى الجهود عالية الطاقة **إمراضياً**، و**سريرياً** إلى التهاب الكيسه المصلية تحت الأخرم و/ أو التهاب وتر العضلة فوق الشوك، التهاب الوتر الطويل للعضلة ثنائية الرؤوس العضدية الـ Biceps Brachii Muscle، الخ.

**هنا فقط هنا**، يمكن للعلاجات المحافظة **لوحدها** أن تساعد بنى المفصل على التخلص من الطاقة السلبية الصارة وبشكل تام ونهائي. ويأتي في طليعة الخيارات المحافظة مضادات الالتهاب غير الستيروئيدية، تطبيق الكمادات الحارة أو الباردة موضعياً، العلاج الفيزيائي لتأمين المرونة والقوة للبنى الداعمة لثبات وحركية مفصل الكتف، حقن الستيروئيدات القشرية موضعياً. فشل العلاج المحافظ في تدبير الأنثبات الحادة سيؤدي بالضرورة للإزمان ويطرح أفضلية الحل الجراحي؛ كتصنيع الأخرم الـ Acromioplasty، مع قطع الرباط الغرابي- الأخرمي، واستئصال الكيسه المصلية تحت الأخرم.

**أحياناً**، يحدث خلل في التوازن القائم بين المسكن والسكن، بين الحجم المتوافر تحت القوس الأخرمي وحجم العناصر الشاغلة له. **فيزيولوجياً** عند بعض الرياضيين وبعض الحرفيين؛ حيث تنمو العضلات وتتضخم أوتارها فتتشحر تحت القوس الأخرمي (نادراً ما يكون وحيداً كعامل ممرض وغالباً ما يترافق مع عيب تشريحي موضعي). أو **إمراضياً** بسبب الإلتهاب المزمن للبنى التشريحية (أوتار، كيسه مصلية تحت الأخرم)؛ فالوذمة والخلاط الإلتهابي تجعل البنى التشريحية أكبر حجماً وأكثر حساسية لتغيرات الضغط الواقع عليها فيكون الألم. **هنا**، تفيد العلاجات المحافظة في تسكين الألم. لكن العلاج النهائي النوعي قد يكون في تدبير جراحي بسيط من نمط تصنيع الأخرم، وقطع الرباط الغرابي- الأخرمي، استئصال الكيسه المصلية تحت الأخرم.

**وقد** تتجبر البنى التشريحية لسقف و/ أو أرضية النفق العظمي- الليفي ما تحت الأخرم تقطعي على البنى المحتمية فيه، ويكون ألم الكتف انعكاساً لكل طيف مسبباته (التهاب، تمزق وتري. الخ). ولهذه الحديثة الإراضية يعمل مخلصاً كل من: الثاني الأخرمي الضخم أو ذاك الذي على شكل خطاف الـ Hooked Acromion، والمهماز العظمي الأخرمي الـ Acromial Spur و/ أو المهماز الترقوي الـ Clavicular Spur مُتجدي تنكس المفصل الترقوي- الأخرمي الـ Acromioclavicular Arthrose، أيّ الحوية العنابية العلوية و/ أو عدم ثبات المفصل العنابي- العضدي، عيوب الاندمال العظمي للبنى العظمية المحيطة، الخ.

**في هذا السياق**، يُفضل تحضير المريض للعمل الجراحي بشكل مباشر من أجل تصنيع أخرمي مع قطع الرباط الغرابي - الأخرمي (شريطة الثقة في السلامة الأولية أو في دقة إصلاح أوتار الكفة المدورة)، استئصال الكيسه المصلية تحت الأخرم، و/ أو استئصال الرأس الطويل لذات الرأسين العضدية داخل مفصل الكتف وإعادة زرعه في ميزا بته العضدية الـ Bicipital Groove، إصلاح التمزق في أوتار الكفة المدورة في حال وُجد، الخ.

## مناقشة الحالة الأولى:

المريض حرفي، يعمل كدهان. اليد اليمنى هي المسيطرة. إجهاد الطرف العلوي الأيمن تظاهر بالتهاب تنكسي للمفصل الترقوي- الأخرمي سريري وشعاعي. نتج عنه مهماز عظمي أخرمي ضاغط. التخريش المستمر للبنى الواقعة تحت القوس الأخرمي أدى إلى إمرضيات حادة ومن ثم مزمنة في الكيسه المصلية تحت الأخرم ووتر العضلة فوق الشوك (توجه سريري مدعم بالأشعة). الحديثات الإلتهابية المزمنة انتهت إلى تمزق وتر العضلة فوق الشوك. فاقم الحالة سوءاً الحقن غير المحق للستيروئيدات القشرية تحت الأخرم. قد يعمل حقن الستيروئيدات القشرية على تسكين الألم مرحلياً، لكنه لا يُعالج مسبباً أو يمنع تدهوراً للسريريات.

بعد عام ونصف، تَقَرَّرَ العملُ الجراحيُّ. تحضيراتُ العملِ الجراحيِّ اقتضتْ تصويراً مغناطيسياً لتأكيدِ التَّوجُّهِ السريريِّ والتَّشخيصِ الشَّعاعيِّ البسيط، من جهة. ولبیان حالةِ العضلاتِ ودرجةِ تشخُّمِها ممَّا قد ينعكسُ سلباً على الإنذار، من جهةٍ أخرى.

أظهرَ العملُ الجراحيُّ وجودَ المهمازِ الأخرميِّ الضَّاعط، سماكتهُ في جدارِ الكيسةِ المصليةِ تحت الأخرم، تمزُّقاً تاماً في وترِ العضلةِ فوق الشُّوكِ وتليفاً شديداً ملفناً للنَّظرِ في المنطقة. تمَّ تصنيغُ الأخرم، استئصالُ المهماز، قطعُ الرِّباطِ الغرابيِّ- الأخرميِّ، استئصالُ الكيسةِ المصليةِ تحت الأخرم، تنضيرُ التَّليِّفِ، تحريزُ وترِ العضلةِ فوق الشُّوكِ وإعادةُ الرُّرعِ على الحدبةِ الكبيرةِ للعضدِ بخياطةٍ عبرِ العظم. تمَّت إعادةُ التَّأهيلِ اعتباراً من اليومِ الثَّاني بعد الجراحةِ.

### مناقشةُ الحالةِ الثَّانيةِ:

السَّيدةُ ربَّه منزلٌ كثيرةُ الأعباء. تعتمدُ على يدها اليمنى. تسبَّبتِ الأعمالُ المجهدةُ التي تقومُ بها وخلال زمنٍ مديدٍ إلى إجهادِ البنى تحت القوسِ الأخرميَّةِ (كيسة، وتر). الإمراضيةُ الحادةُ غيرُ المعالجةِ بشكلٍ صحيحٍ تدهورتُ إلى إمراضيةٍ مزمنةٍ، مُحتملةٍ في البدايةِ مقلقةٍ آخر الأمر. الإصرارُ على العملِ وغيابُ التَّديبِ الصَّحيحِ انتهيها إلى تمزُّقِ الوترِ فوق الشُّوكِ لكتفها الأيمن (توجُّهٌ سريريُّ مُدعَّمٌ بالأشعة). غابَ عندَ هذه السَّيدةِ محاولةُ الحقنِ الموضعيِّ للسَّتينِ وئيداتِ القشريَّةِ. تصادفُ وجودُ ورمٍ شحميِّ كبيرٍ الحجمِ على الوجهِ الوحشيِّ للكتفِ الأيمن وظهورُ ألمِ الكتفِ. تمَّ خطأً الرِّبطُ بينهما كسببٍ ونتيجةٍ.

بعد عامٍ تقريباً على بدءِ الشكايةِ الفعليةِ للسَّيدةِ، تَقَرَّرَ العملُ الجراحيُّ مباشرةً دونَ اللُّجوءِ إلى العلاجاتِ المحافظة. تمَّ تأهيلُ الكتفِ المُصابِ مساءً اليومِ الأوَّلِ بعد الجراحةِ.

### مناقشةُ الحالةِ الثَّالثةِ:

ما يميِّزُ هذه الحالةَ عن سابقتها وجودُ تمزُّقٍ أفقيِّ طبقيِّ الـ *Delaminated Injury* في وترِ العضلةِ تحت الشُّوكِ. تديبُ مثلِ هذه الأذيَّاتِ ما يزالُ يُقلِّقُ جراحي الكفَّةِ المُدوِّرة. فمنهم من تركه وشأنه، ومنهم من لجأ إلى تنضيرِ التَّمزُّقِ وخياطةِ الطبقاتِ بعضها على بعض؛ وهذا الأخيرُ هو ما أُفضِّلُهُ شخصياً.

### في سياقاتٍ أخرى، أنصحُ بقراءةِ المقالاتِ الثَّالثةِ:

- [أذيَّاتُ العصبونِ المُحرِّكِ العلويِّ، الفيزيولوجيا المرضيةُ للأعراضِ والعلاماتِ السريريةِ](#)
- [Upper Motor Neuron Injuries, Pathophysiology of Symptomatology](#)
- [في الأذيَّاتِ الرِّضائيةِ للأنخاعِ الشُّوكيِّ، خبايا الكيسِ السُّحائيِّ.. كثيرٌ ما طيِّعَ وقلِّبها عصيٌّ على الإصلاحِ الجراحيِّ](#)
- [Surgical Treatments of Traumatic Injuries of the Spine](#)
- [مقاربةُ العصبِ الوركيِّ جراحياً في النَّاحيةِ الإليويَّةِ.. المدخلُ عبرَ أليافِ العضلةِ الإليويَّةِ العظمى مقابلَ المدخلِ التَّقليديِّ](#)
- [Trans- Gluteal Approach of Sciatic Nerve vs. The Traditional Approaches](#)
- [النقلِ العصبيِّ، بين مفهومِ قاصرٍ وجديدٍ حاضرٍ](#)
- [The Neural Conduction.. Personal View vs. International View](#)
- [في النقلِ العصبيِّ، موجاتُ الضَّغطِ العاملةِ](#)
- [Action Pressure Waves](#)
- [في النقلِ العصبيِّ، كموناتُ العملِ](#)
- [Action Potentials](#)
- [وظيفةُ كموناتِ العملِ والتَّياراتِ الكهربائيَّةِ العاملةِ](#)
- [في النقلِ العصبيِّ، التَّياراتُ الكهربائيَّةِ العاملةِ](#)
- [Action Electrical Currents](#)
- [الأطوارُ الثَّلاثةُ للنقلِ العصبيِّ](#)
- [المستقبلاتِ الحسِّيةِ، عبقريَّةُ الخلقِ وجمالُ المخلوقِ](#)
- [النقلِ في المشابكِ العصبيَّةِ](#)
- [The Neural Conduction in the Synapses](#)
- [عقدة رانفييه، ضابطةُ الإيقاعِ](#)
- [The Node of Ranvier. The Equalizer](#)
- [وظائفُ عقدةِ رانفييه](#)
- [The Functions of Node of Ranvier](#)



وظائف عقدة رانقيه، الوظيفة الأولى في ضبط معايير الموجة العاملة

وظائف عقدة رانقيه، الوظيفة الثانية في ضبط مسار الموجة العاملة

وظائف عقدة رانقيه، الوظيفة الثالثة في توليد كمونات العمل

في فقه الأعصاب، الألم أولاً *The Pain is First*

في فقه الأعصاب، الشكل.. الضرورة *The Philosophy of Form*

تخطيط الأعصاب الكهربائي، بين الحقيقي والموهوم

الصدمة النخاعية (مفهوم جديد) *The Spinal Shock (Innovated Conception)*

أنتيات النخاع الشوكي، الأعراض والعلامات السريرية، بحثٌ في آليات الحدوث *The Spinal Injury, The*

*Symptomatology*

الزعم *Clonus*

اشتداد المنعكس الشوكي *Hyperactive Hyperreflexia*

اتساع باحة المنعكس الشوكي الاشتدادي *Extended Reflex Sector*

الاستجابة ثنائية الجانب للمنعكس الشوكي الاشتدادي *Bilateral Responses*

الاستجابة الحركية العديدة للمنعكس الشوكي *Multiple Motor Responses*

التنكس الفاليري، يهاجم المحاور العصبية الحركية للعصب المحيطي.. ويعتف عن محاوره الحسية

*Wallerian Degeneration, Attacks the Motor Axons of Injured Nerve and Conserves its*

*Sensory Axons*

التنكس الفاليري، رؤية جديدة *Wallerian Degeneration (Innovated View)*

التجدد العصبي، رؤية جديدة *Neural Regeneration (Innovated View)*

المنعكسات الشوكية، المفاهيم القديمة *Spinal Reflexes, Ancient Conceptions*

المنعكسات الشوكية، تحديث المفاهيم *Spinal Reflexes, Innovated Conception*

خُلقت المرأة من ضلع الرجل، راحة الإيحاء الفلسفي والمجاز العلمي

المرأة تقرر جنس ولدها، والرجل يدعي!

الروح والنفس.. عطية خالق وصنعة مخلوق

خلق السماوات والأرض أكبر من خلق الناس.. في المرامي والدلالات

تفاحة آدم وضلع آدم، وجهان لصورة الإنسان.

حـــــواء.. هذه

سفينه نوح، طوق نجاة لا معراج خلاص

المصباح الكهربائي، بين التجريد والتنفيذ رحلة ألف عام

هكذا تكلم ابراهيم الخليل

فقه الحضارات، بين قوة الفكر وفكر القوة

العدة وعلة الاختلاف بين مطلقه وأرمله ذواتي عفاف

تعددت الزوجات وملك اليمين.. المنسوخ الأجل

الثقب الأسود، وفرضية النجم الساقط

جسيم بار، مفتاح أحجية الخلق

صبي أم بنت، الأم تُقرر!

القدم الهابطة، حالة سريرية



خلق حواء من ضلع آدم، حقيقة أم أسطورة؟

شلل الصَّفيرة العضدية الولادي Obstetrical Brachial Plexus Palsy

الأذنيَّات الرَضِيَّة للأعصاب المحيطيَّة (1) التَّشريح الوصفي والوظيفي

الأذنيَّات الرَضِيَّة للأعصاب المحيطيَّة (2) تقييم الأذنيَّة العصبية

الأذنيَّات الرَضِيَّة للأعصاب المحيطيَّة (3) التَّديب والإصلاح الجراحي

الأذنيَّات الرَضِيَّة للأعصاب المحيطيَّة (4) تصنيف الأذنيَّة العصبية

قوس العضلة الكاتبة المُدَوِّرة Pronator Teres Muscle Arcade

شبيهة رباط Struthers-like Ligament ...Struthers

عمليات النَّقل الوترية في تديب شلل العصب الكعبري Tendon Transfers for Radial Palsy

من يُقرّر جنس الوليد (مختصر)

ثالوث الذكاء.. زاد مسافر! الذكاء الفطري، الإنساني، والاصطناعي.. بحث في الصفات والمآلات

المعادلات الصِّفريَّة.. الحدأة، مالها وما عليها

متلازمة العصب بين العظام الخلفي Posterior Interosseous Nerve Syndrome

المنعكس الشوكي، فيزيولوجيا جديدة Spinal Reflex, Innovated Physiology

المنعكس الشوكي الاستنادي، في فيزيولوجيا المرضية Hyperreflex, Innovated Pathophysiology

المنعكس الشوكي الاستنادي (1)، الفيزيولوجيا المرضية لقوة المنعكس Hyperreflexia, Pathophysiology of

Hyperactive Hyperreflex

المنعكس الشوكي الاستنادي (2)، الفيزيولوجيا المرضية للاستجابة ثنائية الجانب للمنعكس Hyperreflexia, Pathophysiology of Bilateral- Response Hyperreflex

المنعكس الشوكي الاستنادي (3)، الفيزيولوجيا المرضية لتوسع ساحة العمل Extended Hyperreflex, Pathophysiology

المنعكس الشوكي الاستنادي (4)، الفيزيولوجيا المرضية للمنعكس عديد الاستجابة الحركية Hyperreflexia, Pathophysiology of Multi-Response hyperreflex

الرَّمع (1)، الفرَضِيَّة الأولى في الفيزيولوجيا المرضية

الرَّمع (2)، الفرَضِيَّة الثانية في الفيزيولوجيا المرضية

خلق آدم وخلق حواء، ومن ضلعه كانت حواء Adam & Eve, Adam's Rib

جسيم بار، الشاهد والبصيرة Barr Body, The Witness

جدلية المعنى واللامعنى

التَّديب الجراحي لليد المخليبة Surgical Treatment of Claw Hand (Brand Operation)

الانقسام الخلوي المتساوي الـ Mitosis

المادَّة الصِّبغية، الصِّبغ، الجسم الصِّبغ Chromatin, Chromatid, Chromosome

المتِمَّات الغذائية الـ Nutritional Supplements، هل هي حقاً مفيدة لأجسامنا؟

الانقسام الخلوي المُنصَّف الـ Meiosis

فيتامين د Vitamin D، ضمانته الشَّباب الدائم

فيتامين ب6 Vitamin B6، قليلاً مفيداً.. وكثيراً ضاراً جداً

والمهنة.. شهيداً، من قصص البطولة والفداء

الثقب الأسود والنجم الذي هوى

خلق السماوات والأرض، فرَضِيَّة الكون السديمي المتصل

الجواري الكُنس الـ Circulating Sweepers

عندما ينفصم المجتمع.. لمن تتحملين هيفاء؟

Elbow Auto- Arthroplasty لمفصل المرفق

الطوفان الأخير، طوفان بلا سفينة

كشفت المسثور.. مع الاسم تكون البداية، فتكون الهوية خاتمة الحكاية

مجتمع الإنسان! هو اجتماع فطرة، أم اجتماع ضرورة، أم اجتماع مصلحة؟

Pneumatic Petrous عظم الصخرة العوائقي

Congenital Bilateral Ulnar Nerve Dislocation خلع ولادئ ثنائي الجانب للعصب الزندي

حقيقتان لا تقبل بهن حواء

Oocytogenesis إنتاج البويضات غير الملقحات الـ

Spermatogenesis إنتاج النطاف الـ

أم البنات، حقيقة هي أم هي محض تراثات؟!

أم البنين! حقيقة لطلما ظننتها من هفوات الأولين

غلبة البنات، حواء هذه تلد كثير بنات وقليل بنين

غلبة البنين، حواء هذه تلد كثير بنين وقليل بنات

ولا أنفي عنها العدل أحياناً! حواء هذه يكافئ عديد بنينا عديد بنياتها

المغنيز يوم بان للعظام! يدعم وظيفة الكالسيوم، ولا يطبق مشاركته

لأدم فعل التمكين، ولحواء حفظ التكوين!

هديان المفاهيم (1): هديان الاقتصاد

المغنيز يوم (2)، معلوماً لا غنى عنها

معالجة تناذر العضلة الكثرية بحقن الكورتيزون (مقاربة شخصية)

Piriformis Muscle Injection (Personal Approach)

معالجة تناذر العضلة الكثرية بحقن الكورتيزون (مقاربة شخصية) (عرض موسع)

Piriformis Muscle Injection (Personal Approach)

فيروس كورونا المستجد.. من بعد السلوك، عبثه على الصفات

هديان المفاهيم (2): هديان الليل والنهار

كادت المرأة أن تلد أخاها، قول صحيح لكن بنكهة عربية

متلازمة التعب المزمن Fibromyalgia

طفل الأنبوب، ليس أفضل الممكن

الحروب العبيثية.. عذاب دائم أم امتحان مستدام؟

العقل القياس والعقل المجرد.. في القياس قصور، وفي التجريد وصور

الذئب المنفرد، حين يصبح الثوح مفازة لا محض قرار!

علاج الإصبع القافزة الـ Trigger Finger بحقن الكورتيزون موضعياً

وحش فر انكشتابن الجديد.. القديم نكب الأرض وما يزال، وأما الجديد فمنكوبه أنت أساساً أيها الإنسان!

اليد المخليبة، الإصلاح الجراحي (عملية براند) Claw Hand (Brand Operation)

سعاة بريدي حقيقتيون.. لا هواة ترحال وهجرة

فيروس كورونا المستجد (كوفيد-19): من بعد السلوك، عبثه على الصفات

علامة هوفمان Hoffman Sign

الأسطورة الحقيقية الهرمة .. شمشون الحكاية، وسيزيف الإنسان

التنكس الفاليري التالي للأذية العصبية، وعملية التجدد العصبي

التصلب اللويحي المتعدد: العلاقة السببية، بين التيار الغلفاني والتصلب اللويحي المتعدد؟

الورم الوعائي في الكبد: الاستئصال الجراحي الإسعافي لورم وعائي كبدي عرطل بسبب نزف داخل كتلة الورم

متلازمة العضلة الكائبة المدورة Pronator Teres Muscle Syndrome

أذيات ذيل الفرس الرضوية، مقارنة جراحية جديدة

Traumatic Injuries of Cauda Equina, New Surgical Approach

التشلل الرباعي.. موجبات وأهداف العلاج الجراحي.. التطورات التالية للجراحة- مقارنة سريرية وشعاعية

تضاعف اليد والزند Ulnar Dimelia or Mirror Hand

متلازمة نفق الرسغ تنهي التزامها بقطع تام للعصب المتوسط

ورم شوان في العصب الظنبوي الـ Tibial Nerve Schwannoma

ورم شوان أمام العجز Presacral Schwannoma

ميلانوما جلدية خبيثة Malignant Melanoma

ضمور اليه اليد بالجهتين، غياب خلقي معزول ثنائي الجانب Congenital Thenar Hypoplasia

متلازمة الرأس الطويل للعضلة ذات الرأسين الفخذية The Syndrome of the Long Head of Biceps Femoris

مرضيات الوتر البعيد للعضلة ثنائية الرؤوس العضدية Pathologies of Distal Tendon of Biceps Brachii Muscle

حتل ودي انعكاسي Algodystrophy Syndrome تتميز بظهور حلقة جلدية خانقة عند الحدود القريبة للوذمة الجلدية

تصنيع الفك السفلي باستخدام الشريحة الشظوية الحرة Mandible Reconstruction Using Free Fibula Flap

انسداد الشريان الكعبري الحاد غير الرضوي (داء بيرغر)

إصابة سليية معزولة في العقد اللمفية الإبطية Isolated Axillary Tuberculous Lymphadenitis

الشريحة الشظوية الموعاة في تعويض الضياعات العظمية المختلطة بذات العظم والتقى

Free Fibula Flap for Bone Lost Complicated with Recalcitrant Osteomyelitis

الشريحة الحرة جانب الكتف في تعويض ضياع جلد هام في الساعد

الأذيات الرضية للصفيرة العضدية Injuries of Brachial Plexus

أذية أوتار الكفة المدورة Rotator Cuff Injury

كيسة القناة الجامعة Cholechal Cyst

آفات الثدي ما حول سن اليأس.. نحو مقارنة أكثر حملاً Peri- Menopause Breast Problems

تقييم آفات الثدي الشائعة Evaluation of Breast Problems

آفات الثدي ما حول سن اليأس.. نحو مقارنة أكثر حسماً Peri- Menopause Breast Problems

تدبير آلام الكتف: الحقن تحت الأخرم Subacromial Injection

مجمع البحرين.. برزخ ما بين حياتين

ما بعد الموت.. وما قبل النار الكبرى أم روضات الجنان؟

تدبير التهاب الألفافة الأخصوية المزمن بحقن الكورتيزون Plantar Fasciitis, Cortisone Injection

حقن الكيسة المصلية الصدرية- لوح الكتف بالكورتيزون

Scapulo-Thoracic Bursitis, Cortisone Injection

فيتامين ب12.. مختصر مفيد Vitamin B12

الورم العظمي العظماني (العظموم العظماني) Osteoid Osteoma

(I) قصر أمشاط اليد Brachymetacarpia قصر ثنائي الجانب ومناظر للأصابع الثلاثة الزندية

(2) قصرُ أمشاطِ اليدِ Brachymetacarpia قصرُ ثنائِي الجانبِ ومتناظِرُ لأصابعِ الثلاثةِ الزنديَّةِ

الكتفُ المُتجمِّدة، حقنُ الكورتيزونِ داخلَ مفصلِ الكتفِ

*Frozen Shoulder, Intraarticular Cortisone Injection*

مرفقِ التنس، حقنُ الكورتيزونِ *Tennis Elbow, Cortisone injection*

ألمُ المفصلِ العجزيِّ الحرقفيِّ: حقنُ الكورتيزونِ *Sacro-Iliac Joint Pain, Cortisone Injection*

استئصالُ الكيسةِ المعصميَّةِ، السَّهْلِ المُمْتَعِ (*Ganglion Cyst Removal (Ganglionectomy)*)



حُدِّثَ المقالُ 2022/1/25